

Artigo de Relato de Caso
Case Report Article

Carcinoma espinocelular de boca em paciente jovem: relato de caso e avaliação dos fatores de risco

Squamous cell carcinoma of the mouth in a young patient: case report and evaluation of risk factors

Laurindo Moacir SASSI*
Benedito Valdecir de OLIVEIRA**
Paola A. G. PEDRUZZI***
Gyl H. A. RAMO****
Roberta Targa STRAMANDINOLI*****
Giovana GUGELMIN*****
Flávia Soares SALOMÃO*****

Endereço para correspondência:
Address for correspondence:

Paola A. G. Pedruzzi
Rua Dr. Ovande do Amaral, n.º 201 – Jardim das Américas
CEP 81520-060 – Curitiba – PR
E-mail: paolapedruzzi@yahoo.com.br

* Chefe do Serviço de Cirurgia e Trauma Bucomaxilofacial do Hospital Erasto Gaertner (HEG), em Curitiba. Professor do curso de Pós-Graduação em Cirurgia e Traumatologia Bucomaxilofacial da Universidade Federal do Paraná (UFPR). Mestre pelo curso de Pós-Graduação em Ciências da Saúde do Hospital Heliópolis, em São Paulo.

** Chefe do Serviço de Cirurgia de Cabeça e Pescoço do HEG.

*** Titular do Serviço de Cirurgia de Cabeça e Pescoço do HEG. Mestre em Oncologia pela Faculdade de Medicina da Universidade de São Paulo (USP).

**** Titular do Serviço de Cirurgia de Cabeça e Pescoço do HEG. Mestre pelo curso de Pós-Graduação em Ciências da Saúde do Hospital Heliópolis.

***** Cirurgiã-dentista. Mestre em Estomatologia e pesquisadora do HEG, no Serviço de Cirurgia e Trauma Bucomaxilofacial.

***** Acadêmicas de Medicina da Pontifícia Universidade Católica do Paraná (PUCPR). Serviço de Cirurgia de Cabeça e Pescoço do HEG.

Recebido em 23/4/2009. Aceito em 1.º/6/2009.
Received on April 23, 2009. Accepted on June 1, 2009.

Palavras-chave:

câncer bucal;
carcinoma de células
escamosas; fatores de
risco; maconha.

Keywords: oral
cancer; squamous cell
carcinoma; risk factors;
marijuana.

Resumo

Introdução: O carcinoma espinocelular (CEC) representa a neoplasia maligna bucal mais comum, a qual acomete preferencialmente homens acima de 50 anos, tendo como principais fatores de risco o tabagismo e o etilismo. A incidência dessa neoplasia em jovens com menos de 40 anos é rara (3 a 6% dos casos). Nesses pacientes, o curso da doença é ainda mais agressivo, apresentando maior risco de metastatização cervical com prognóstico desfavorável. **Objetivo:** O objetivo deste artigo foi descrever um caso clínico de câncer de boca agressivo e de evolução desfavorável em paciente jovem, tendo o tabagismo e o uso de maconha como possíveis fatores de risco. Fatores predisponentes são discutidos, bem como a revisão da literatura referente ao CEC em pacientes jovens. **Relato de caso:** Relatou-se um caso de CEC de boca em paciente do sexo masculino, 21 anos, leucoderma, tabagista e usuário de maconha. O paciente foi diagnosticado em estágios muito avançados da doença e tratado com quimioterapia e radioterapia concomitantes, pela irressecabilidade do tumor, porém ele abandonou o tratamento durante a radioterapia e evoluiu com óbito após dois meses do último contato. **Conclusão:** O caso ressalta a importância do diagnóstico precoce de lesões de câncer bucal, assim como o aumento de campanhas preventivas, enfocando também pacientes jovens usuários de maconha.

Abstract

Introduction: Squamous cell carcinoma (SCC) is the most common oral malignant neoplasm, affecting mainly men over 50 years, with the main risk factors of smoking and alcoholism. The incidence of this neoplasm in young people under the age of 40 is rare (3 to 6% of cases). In these patients the course of the disease is even more aggressive, showing higher risk of cervical metastatization with unfavorable prognosis. **Objective:** The aim of this article was to describe a clinical case of aggressive cancer of the mouth and unfavorable development in a young patient, considering the use of marijuana and smoking as possible risk factors. Predisposing factors are discussed, as well as the literature review related to SCC in young people. **Case report:** It was reported a case of SCC of the mouth in a 21-year-old male patient, who was leukoderma, smoker and user of marijuana. The patient was diagnosed in very advanced stages of the disease and treated with concurrent chemotherapy and radiotherapy, due to the unresectable tumor, but he left the treatment during radiotherapy and evolved to death after two months of last contact. **Conclusion:** The case highlights the importance of early diagnosis of lesions of oral cancer, as well as the increase in prevention campaigns, focusing also young patients, users of marijuana.

Introdução

No Brasil, a incidência de câncer bucal é considerada uma das mais altas do mundo, estando entre os seis tipos de câncer mais comuns que acometem o sexo masculino e entre os oito mais recorrentes no sexo feminino. Pode ser considerado

o câncer mais comum da região de cabeça e pescoço, excluindo-se o câncer de pele.

O carcinoma de células escamosas (CEC) representa 90% dos carcinomas de boca, ocorrendo com maior frequência na língua, preferencialmente na borda posterior. A idade média dos pacientes é de 60 anos, e 95% dos casos ocorrem após os 45 anos de idade [1].

A incidência global do câncer de boca parece estar reduzindo, porém existe uma tendência de aumento da ocorrência nos jovens, isto é, indivíduos com idade inferior a 45 anos, que representam 3 a 6% dos casos [4, 7]. Os pacientes jovens apresentam maior índice de tumores de orofaringe e menor incidência de tumores de assoalho de boca quando comparado aos idosos; 11,3% dos tumores da boca e faringe e 4,5% dos tumores de laringe acontecem em pacientes com menos de 45 anos [10].

Os principais fatores de risco para CEC de boca são o álcool e o tabaco [7], e estudos recentes sugerem a associação com o uso de maconha [11]. Pesquisas indicam que o fumo de maconha pode ser considerado fator etiológico para neoplasias em vias aéreas superiores de jovens adultos e que o risco é aumentado em usuários frequentes da droga [11]. Um estudo recente e detalhado sobre o uso de maconha constatou que ela contém substâncias químicas carcinogênicas como, por exemplo, o alcatrão, tido como fator de risco para câncer [3]. A maioria dos jovens com câncer de boca não relata história familiar de CEC, e o tumor pode apresentar um comportamento mais agressivo, com incidência maior de metástases linfonodais e pior prognóstico [4, 8].

O objetivo deste artigo é descrever um caso clínico de câncer de boca agressivo e de evolução desfavorável em paciente jovem, tendo o tabagismo e o uso de maconha como possíveis fatores de risco. Fatores predisponentes são discutidos, bem como a revisão da literatura referente ao CEC em indivíduos jovens.

Relato de caso

Paciente do sexo masculino, 21 anos, pardo, estudante e auxiliar de pedreiro, procedente de Rondonópolis, Mato Grosso, relatou exodontia havia nove meses por apresentar dor aguda em molar inferior esquerdo, sem história de lesão na ocasião da extração. Ele evoluiu com fratura da mandíbula à esquerda e suspeita clínica inicial de osteomielite. Foi encaminhado ao Serviço de Cirurgia de Cabeça e Pescoço do Hospital Erasto Gaertner, em Curitiba, Paraná, para avaliação. O paciente descreveu tabagismo havia cinco anos (20 cigarros por dia) e uso de cigarros de maconha esporadicamente. Negava etilismo ou exposição a agrotóxicos e outros agentes químicos.

Ao exame físico o paciente havia emagrecido, com perda de 16 kg em oito meses, e apresentava grande deformidade em região cervicofacial em função da extensa lesão infiltrativa na boca, envolvendo e destruindo o rebordo gengival e lábio inferior, pele e partes moles da mandíbula, região

mentoniana e cervical superior. Havia ulceração extensa da lesão, fístula salivar e trismo, com restrição em 80% da abertura bucal. Na oroscopia foram evidenciados lesão úlcero-infiltrativa em região jugal esquerda, rebordo gengival inferior, trígono retromolar e assoalho de boca à esquerda (figuras 1 e 2). Clinicamente não possuía linfonodos cervicais suspeitos. A radiografia panorâmica (figura 3) e a tomografia computadorizada (figura 4) mostraram volumosa lesão expansiva de região mandibular esquerda com reabsorção total do ramo esquerdo, da sínfise mentoniana e da porção proximal do ramo direito, com imagem compatível com gás no interior da massa, sugerindo supuração. Apresentava extensão à fossa infratemporal esquerda, com infiltração do arco zigomático, musculatura da mastigação, esternocleidomastoideo e platisma, região parotídea, palato duro, assoalho da boca até a base da língua, hipofaringe e região supraglótica, com infiltração do osso hioide. Foi realizada biópsia incisional, sob anestesia local, e o exame histopatológico revelou CEC moderadamente diferenciado e invasor.

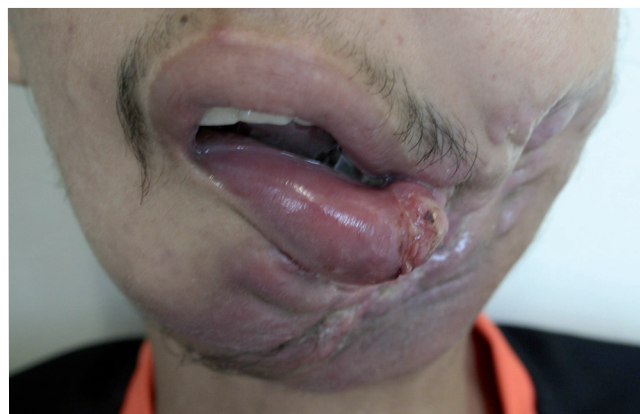

Figura 1 - Aspecto clínico inicial de CEC de boca em paciente jovem

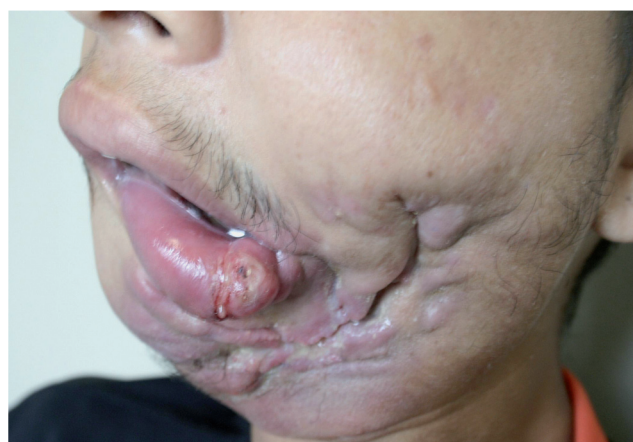

Figura 2 - Vista lateral de CEC de boca em paciente jovem

O paciente foi encaminhado para tratamento combinado de quimioterapia e radioterapia, pela irressecabilidade do tumor. Na quimioterapia foi submetido a dois ciclos com cisplatina (CDDP) e 5-FU, com diminuição da lesão. A radioterapia foi feita de forma concomitante utilizando o hiperfracionamento. O paciente abandonou o tratamento durante a radioterapia e evoluiu com óbito após dois meses do último contato.

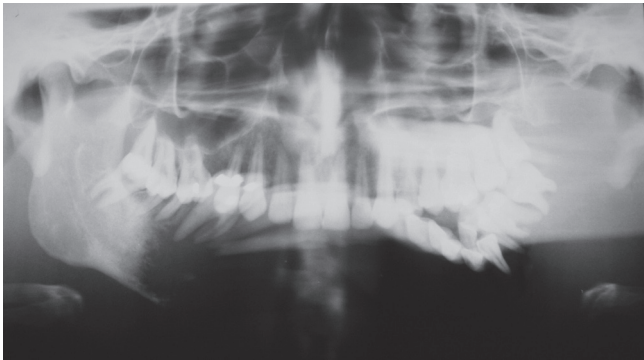


Figura 3 - Aspecto radiográfico inicial de CEC em paciente jovem mostrando grande destruição óssea

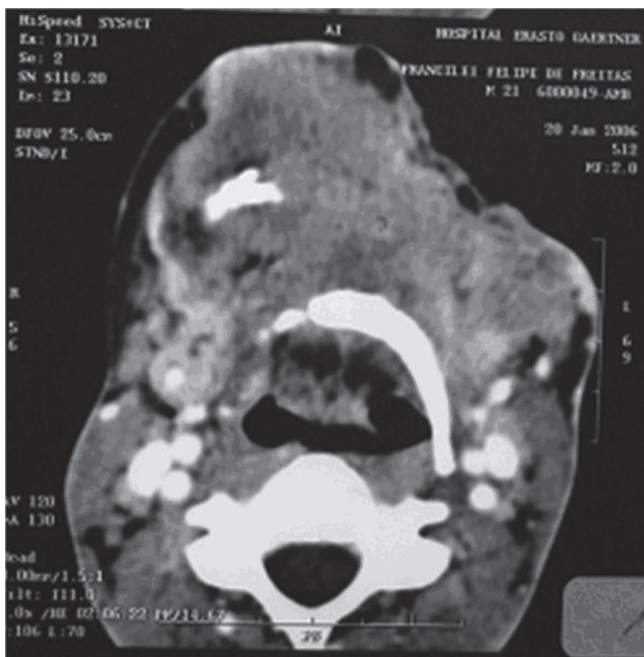


Figura 4 - Tomografia computadorizada em corte axial mostrando volumosa lesão expansiva com extensa destruição mandibular

Discussão

A maioria dos tumores malignos da boca é representada por CEC, sendo mais comum em homens com idade superior a 45 anos. A faixa

etária mais atingida de CEC de boca e orofaringe em diversos estudos encontra-se entre 50 e 70 anos. No Hospital Erasto Gaertner, em Curitiba, Paraná, entre os anos de 1990 e 2004 foram atendidos 1.343 casos novos de CEC da boca, sendo 22,4% em pacientes com idade inferior a 45 anos. Outras pesquisas citam uma percentagem menor da doença nesse grupo, aproximadamente 6 a 10% dos casos [4].

O aspecto clínico do CEC de boca parece não apresentar características distintas, qualquer que seja a idade do paciente. A característica clássica da lesão é constituída por úlcera persistente com endurecimento e infiltração periférica, podendo ou não estar associada a vegetações, manchas avermelhadas ou esbranquiçadas [2].

Os fatores de risco para o câncer de boca são o tabaco, o álcool, a má higiene bucal, a herança genética, entre outros [7]. A maconha e o papilomavírus humano (HPV) têm sido estudados como possíveis agentes carcinogênicos, porém os mecanismos envolvidos são pouco conhecidos até o momento [11]. Trabalhos recentes revelam que para haver risco aumentado de câncer de boca em jovens deve ocorrer exposição ao álcool e ao cigarro por mais de 21 anos [7]. Em um estudo com 264 pacientes portadores de câncer de boca com idade inferior a 35 anos, observou-se o hábito do tabagismo em apenas 59,4%, indicando a necessidade de avaliação de outros fatores etiológicos [5].

A origem genética do CEC bucal independe da idade de aparecimento da doença. Os agentes virais, principalmente o HPV, podem ter papel importante na carcinogênese em pacientes jovens, porém não há evidências suficientes que confirmem essa suposição. O tabaco pode predispor a criança e o jovem ao uso de outras drogas, como o álcool, a maconha e demais substâncias ilegais. Dados estatísticos da Austrália, de 2004, mostram que a idade do uso da primeira droga ilegal varia dos 18 aos 24 anos. As drogas inalatórias e a maconha são em geral iniciadas mais precocemente, aos 18 anos, e a utilização da cocaína é mais tardia, em média aos 23 anos [9].

Em um estudo sobre o uso de maconha em portadores de CEC, os autores observaram um risco aumentado em 26 vezes [3]. A fumaça da maconha contém substâncias carcinogênicas e cocarcinogênicas, muitas das quais são também encontradas na fumaça do cigarro. Algumas dessas substâncias estão contidas em maior quantidade na fumaça da maconha em comparação à do cigarro. A fumaça da maconha acarreta a inalação três vezes maior de partículas e a retenção 33% maior delas no trato respiratório, em relação à fumaça do cigarro [8].

É difícil estabelecer a relação etiológica da maconha no câncer de boca, uma vez que ela é uma droga ilícita, o que dificulta a pesquisa com seus usuários. Além disso, muitos dos usuários de maconha são dependentes do álcool e do tabaco, tornando mais complicada a análise isolada do agente. Trabalhos sobre os efeitos da maconha na saúde ainda são recentes perto do que se conhece sobre o tabagismo. No entanto estudos já revelam que o uso de maconha pode ser considerado fator de risco para câncer, principalmente em região de cabeça e pescoço [6]. O uso de maconha por jovens pode ser um dos fatores que justificam o aumento da incidência de CEC de boca em pacientes dessa faixa etária.

Conclusão

O caso ressalta a importância do diagnóstico precoce de lesões de câncer bucal, bem como o aumento de campanhas preventivas enfocando também pacientes jovens usuários de drogas como álcool, tabaco e maconha. Novos estudos devem ser realizados para estabelecer uma real relação do uso da maconha como fator de risco para CEC de boca.

Referências

1. Chitapanarux I, Lorvidhaya V, Sittitrai P, Pattarasakulchai E, Tharavichitkul E, Sriuthaisiriwong P et al. Oral cavity cancers at a young age: analysis of patient, tumor and treatment characteristics in Chiang Mai University Hospital. *Oral Oncology*. 2006;42(1):83-8.
2. Friedlander PL, Schantz SP, Shaha AR, Yu G, Shah JP. Squamous cell carcinoma of the tongue in young patients: a matched-pair analysis. *Head Neck*. 1998;20:363-8.
3. Hashibe M, Straif K, Tashkin DP, Morgenstern H, Greenland S, Zhang ZF. Epidemiologic review of marijuana use and cancer risk. *Alcohol*. 2005;35(3):265-75.
4. Iamaroon A, Pattanaporn K, Pongsiriwet S, Wanachantararak S, Prapayasatok S, Jittidecharaks S et al. Analysis of 587 cases of oral squamous cell carcinoma in northern Thailand with a focus on young people. *Int J Oral Maxillofac Surg*. 2004;33:84-8.
5. Iype EM, Pandey M, Mathew A, Thomas G, Sebastian P, Nair MK. Oral cancer among patients under the age of 35 years. *J Postgrad Med*. 2001;47(3):171-6.
6. Kalant H. Adverse effects of cannabis on health: an update of the literature since 1996. *Prog Neuropsychopharmacol Biol Psychiatry*. 2004;28:849-63.
7. Llewellyn CD, Johnson NW, Warnakulasuriya KA. Risk factors for squamous cell carcinoma of the oral cavity in young people: a comprehensive literature review. *Oral Oncol*. 2001;37:401-18.
8. Myers JN, Elkins T, Roberts D, Byers RM. Squamous cell carcinoma of the tongue in young adults: increasing incidence and factors that predict treatment outcomes. *Otolaryngol Head Neck Surg*. 2000;122:44-51.
9. Australian Institute on Health and Welfare. Statistics on drug use in Australia 2004. Drug statistics series; 2005/No. 15.
10. Surveillance, Epidemiology, and End Results Program (SEER). SEER*Stat Database: Incidence – SEER 9 Regs Limited-Use, Dez 2007 Sub (1973-2004). National Cancer Institute, DCCPS, Surveillance Research Program, Cancer Statistics Branch, 2007. Disponível em: <http://www.seer.cancer.gov>.
11. Zhang ZF, Morgenstern H, Spitz MR, Yu GP, Marschall JR, Hsu TC et al. Marijuana use and increased risk of squamous cell carcinoma of the head and neck. *Cancer Epidemiol Biomarkers Prev*. 1999;8(12):1.071-8.

Como citar este artigo:

Sassi LM, Oliveira BV, Pedruzzi PAG, Ramo GHA, Stramandinoli RT, Gugelmin G et al. Carcinoma espinocelular de boca em paciente jovem: relato de caso e avaliação dos fatores de risco. *Rev Sul-Bras Odontol*. 2010 Mar;7(1):105-9.